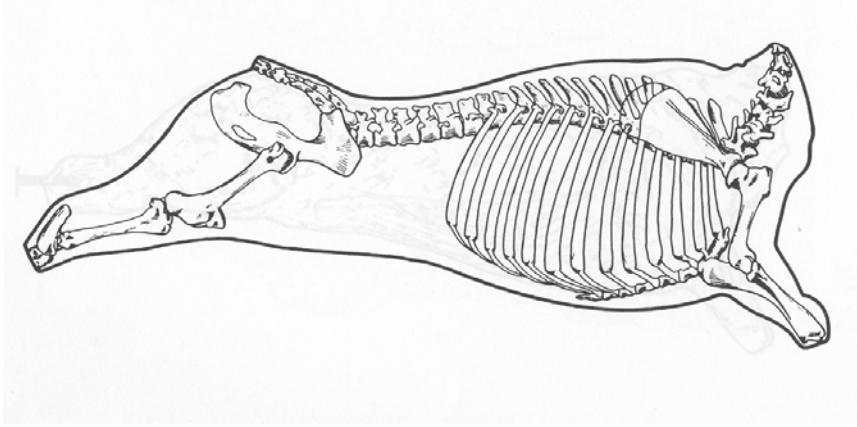
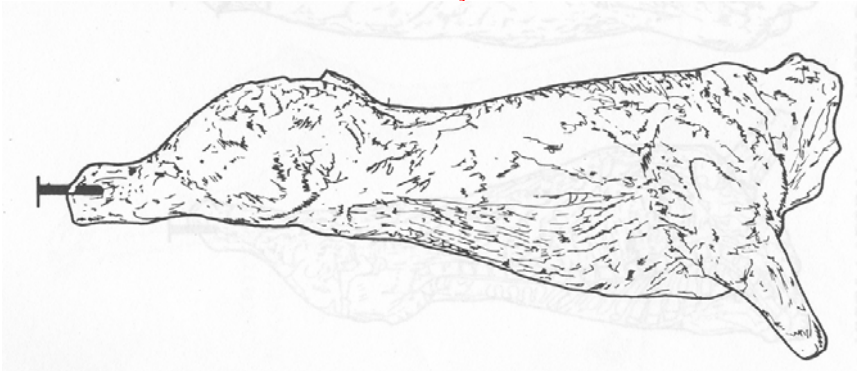


PADRONIZAÇÃO
CONCEITUAÇÕES GERAIS



- CARÇAÇA;
- MEIA CARÇAÇA;
- QUARTO.

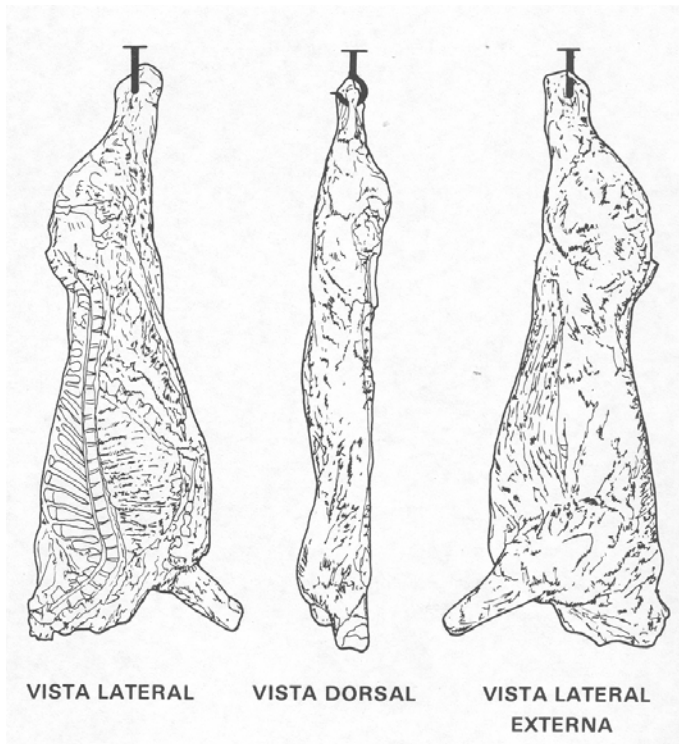
CONCEITUAÇÕES GERAIS
CARÇAÇA.



Entende-se por carcaça o bovino abatido, sangrado, esfolado, eviscerado, desprovido de cabeça, patas, rabada, glândula mamária (na fêmea), verga, exceto suas raízes, e testículos (no macho). Após a sua divisão em meias carcaças retiram-se ainda os rins, gorduras perirrenal e inguinal, "ferida-de-sangria", medula espinhal, diafragma e seus pilares.

A cabeça é separada da carcaça entre o osso occipital e a primeira vértebra cervical (atlas). As patas dianteiras são seccionadas à altura da articulação carpometacarpiana e as traseiras na tarsometatarsiana.

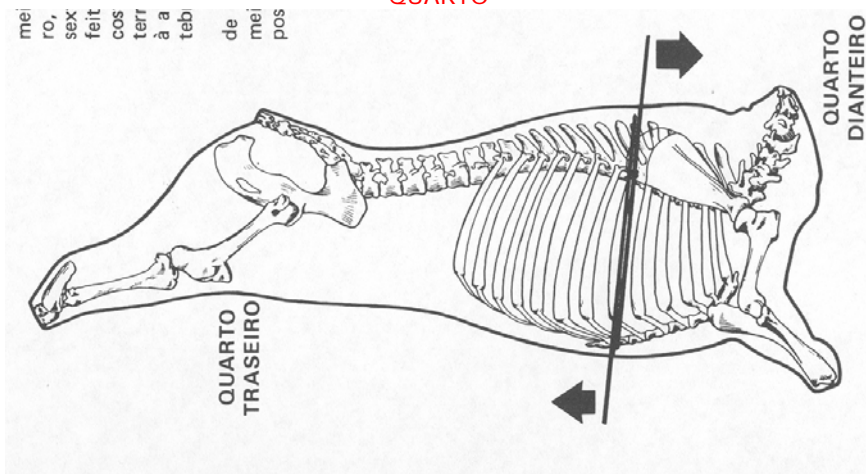
CONCEITUAÇÕES GERAIS
MEIA CARÇAÇA



Resulta do corte longitudinal da carcaça, abrangendo a sínfise isquiopubiana, a coluna vertebral e externo.

CONCEITUAÇÕES GERAIS

QUARTO

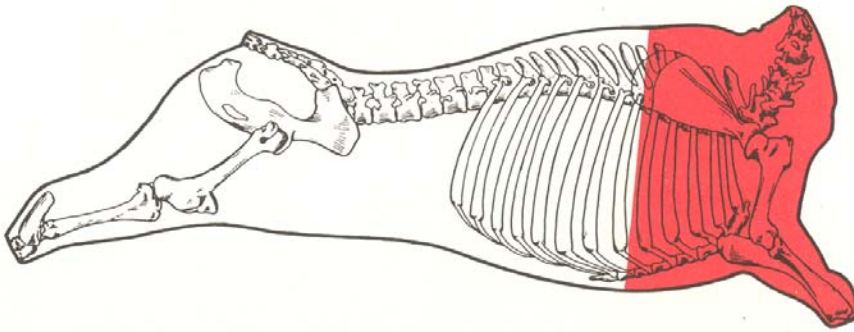


Resulta da subdivisão da meia-carcaça em traseiro e dianteiro, por separação entre a quinta e a sexta costelas. A incisão deverá ser feita a igual distância das referidas costelas, alcançando as regiões esternal (peito) e da coluna vertebral, à altura do quinto espaço intervertebral.

O quarto dianteiro corresponde à porção anterior (cranial) da meia-carcaça e o quarto traseiro à posterior (caudal).

SUBDIVISÃO DA MEIA CARÇA EM GRANDES PEÇAS E CORTES

QUARTO DIANTEIRO



Resulta da subdivisão da meia-carcaça, após a retirada do quarto traseiro.

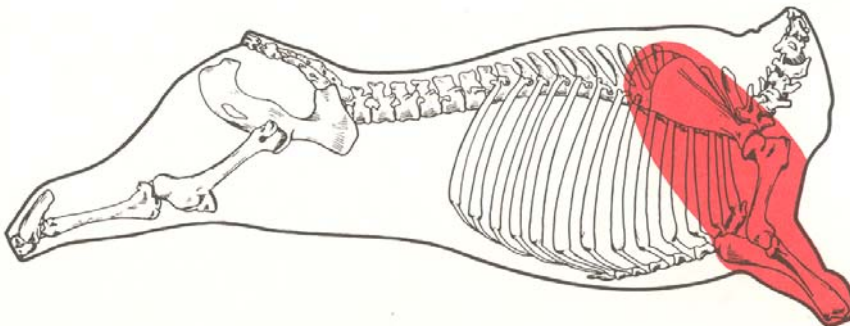
Limites:

- anterior (cranial): superfície do corte transversal das massas musculares, ao nível da articulação do atlas com o occipital.
- posterior (caudal): face posterior da quinta vértebra torácica, bordas posteriores da quinta costela e sexta estérnebra, extremidades esternais das sexta e sétima costelas, com suas massas musculares
- inferior: face articular do carpo

O quarto dianteiro é subdividido em grandes peças, que são:

- paleta
- dianteiro-sem-paleta

QUARTO DIANTEIRO PALETA



A paleta é uma grande peça obtida por seção dos músculos em torno das regiões escapular e braquial, que as separam da grande peça dianteiro-sem-paleta.

Limites:

- inferior: face articular do carpo
- anterior: pescoço
- medial: acém, costela, do dianteiro e peito

Bases ósseas:

- escápula, úmero, rádio, ulna (cúbito) e carpo

Componentes musculares:

- cutâneo omobraquial
- deltóide
- supra-espinhoso
- infra-espinhoso
- redondo menor
- subescapular
- redondo maior
- grande dorsal

- tríceps braquial
- tensor da fáscia antebraquial
- ancôneo
- bíceps braquial
- coracobraquial
- braquial
- extensor carpo-radial
- extensor digital comum
- extensor digital lateral
- abductor longo do 1º dedo
- flexor cubital lateral
- flexor radial do carpo
- flexor cubital do carpo
- flexor digital superficial
- flexor digital profundo
- pronador redondo

Gânglios linfáticos regionais:

- pré-escapular
- subescapular (axilar).

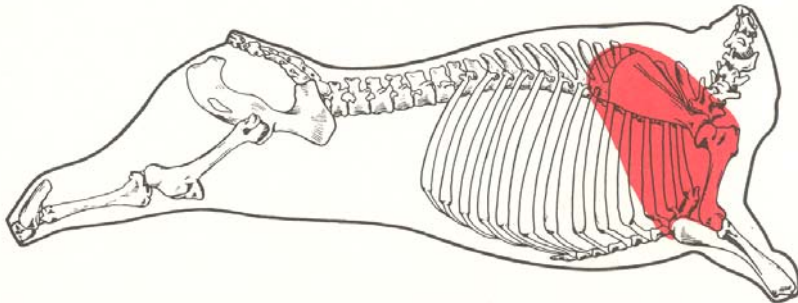
Preparação do corte - O corte é obtido pela seção dos músculos em torno das regiões escapular anterior, superior e posterior, bem como pelo deslocamento da medial.

A paleta é subdividida nos cortes:

- pá
- músculo-do-dianteiro

QUARTO DIANTEIRO / PALETA

PÁ



Pá - É o corte constituído de massas musculares e bases ósseas correspondentes obtido da paleta por separação do músculo do dianteiro.

Limite:

- inferior: superfície do corte transversal das massas musculares ao nível da articulação úmero-radio cubital

Bases ósseas:

- escápula, úmero e ulna

Componentes musculares:

- cutâneo omobraquial
- deltóide
- supra-.espinhoso
- infra-espinhoso
- redondo menor
- subescapular
- redondo maior
- grande dorsal
- tríceps braquial
- tensor da fáscia antebraquial
- ancôneo

Gânglios linfáticos regionais:

- pré-escapular
- subescapular

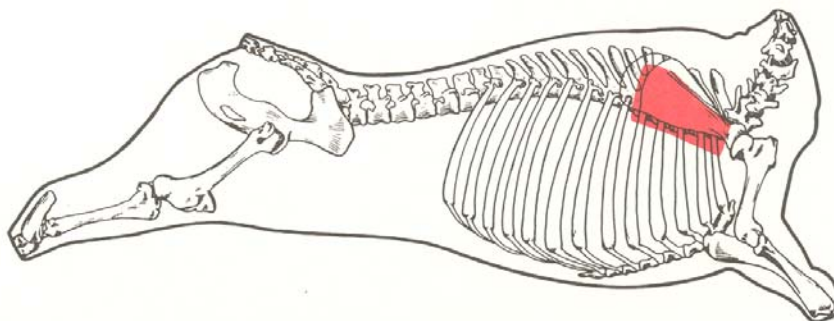
Preparação do corte - O corte é obtido pela separação, à faca, das massas musculares inseridas na escápula, úmero e extremidade proximal da ulna.

A pá pode ser subdividida em outros cortes, que são:

- raquete
- peixinho
- coração-da-paleta

QUARTO DIANTEIRO / PALETA / PÁ

RAQUETE



Termos utilizados:

- ganhadora, sete, língua e segundo coió.

É o corte constituído da massa muscular situada na porção posterior da espinha escapular (fossa infra-espinhosa).

Limites:

- medial: fossa infra-espinhosa da escápula
- posterior: coração-da-paleta
- anterior: espinha da escápula

Base óssea:

- escápula

Componente muscular:

- infra-espinhoso

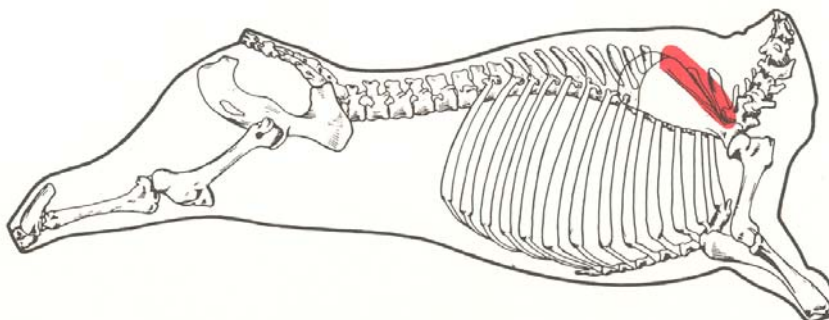
Gânglios linfáticos regionais:

- pré-escapular
- subescapular

Preparação do corte - O corte é obtido pela separação, à faca e por arrancamento, do músculo inserido na fossa infra-espinhosa.

QUARTO DIANTEIRO / PALETA / PÁ

PEIXINHO



Termos utilizados:

- coió, lagartinho-da-pá, lombinho e tatuzinho-da-paleta.

É o corte constituído da massa muscular situada na porção anterior da espinha da escápula (fossa supra-espinhosa).

Limites:

- medial: fossa supra-espinhosa da escápula
- posterior: espinha da escápula

Base óssea:

- escápula (fossa supra-espinhosa)

Componente muscular:

- supra-espinhoso

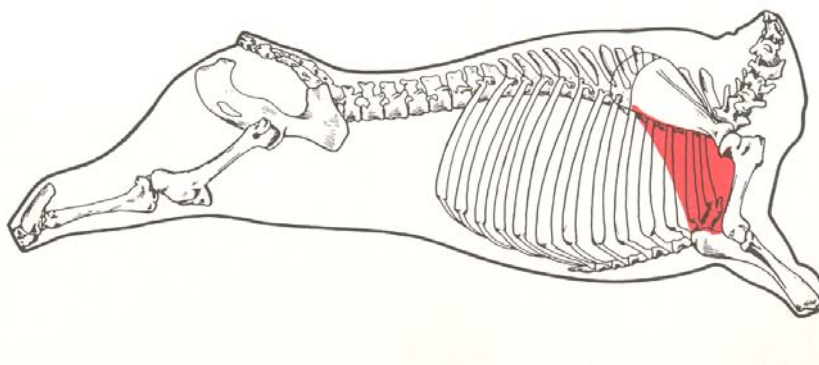
Gânglios linfáticos regionais:

- pré-escapular
- subescapular

Preparação do corte - O corte é obtido pela separação, à faca e por arrancamento, do músculo inserido na fossa supra-espinhosa.

QUARTO DIANTEIRO / PALETA / PÁ

CORAÇÃO DA PALETA

**Termos utilizados:**

- centro-da-paleta, miolo-da-paleta, pá, cruz machado, carne-de-sete, posta-gorda e posta-de-paleta.

É o corte constituído da massa muscular separada do peixinho, da raquete e demais músculos da pá.

Limites:

- anterior: raquete
- inferior: músculo do dianteiro

Bases ósseas:

- escápula, úmero e extremidade proximal da ulna

Componente muscular:

- tríceps braquial

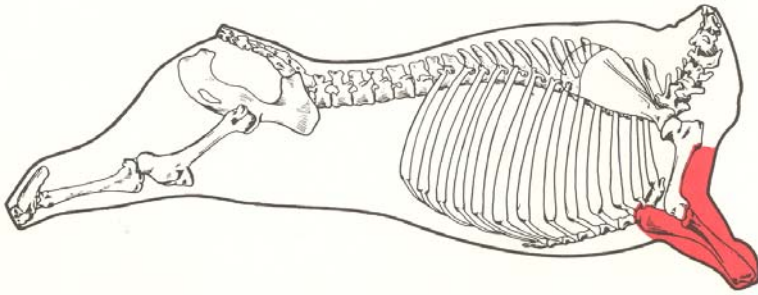
Gânglios linfáticos regionais:

- pré-escapular
- subescapular

Preparação do corte - O corte é obtido pela separação, à faca, da massa muscular inserida na borda posterior da escápula, no úmero e extremidade da ulna, bem como de sua inserção com o corte músculo do dianteiro.

QUARTO DIANTEIRO / PALETA

MÚSCULO DO DIANTEIRO



Termos utilizados:

- braço e mão-de-vaca.

É o corte constituído das massas musculares que envolvem o rádio e a ulna, compreendidas entre o coração-da-paleta e o carpo.

Limites:

- superior: coração-da-paleta
- inferior: face articular do carpo

Bases ósseas:

- úmero, rádio, ulna e carpa

Componentes musculares:

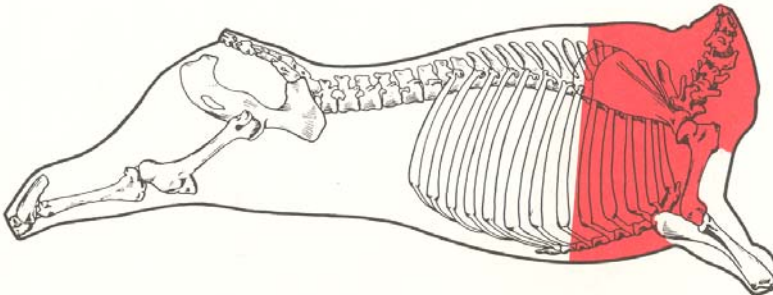
- bíceps braquial
- coracobraquial
- braquial
- extensor carpo radial
- extensor digital comum
- extensor digital lateral
- abductor longo do 1º dedo
- flexor cubital lateral
- flexor radial do carpo
- flexor cubital do carpo
- flexor digital superficial
- flexor digital profundo
- pronador redondo

Gânglios linfáticos regionais:

- pré-escapular
- subescapular

Preparação do corte - O corte é obtido pela separação, à faca, das massas musculares inseridas no úmero, rádio, ulna e carpo.

**QUARTO DIANTEIRO
DIANTEIRO SEM PALETA**



É a grande peça constituída das massas musculares e bases ósseas correspondentes, obtida do dianteiro, após a retirada da paleta.

Limites:

- anterior: superfície do corte transversal das massas musculares ao nível da articulação do atlas com o occipital

- posterior: face posterior da quinta vértebra torácica, bordas posteriores da quinta costela e sexta estérnebra, extremidades esternais das sextas e sétima costelas, com suas massas musculares

Bases ósseas:

- vértebras cervicais e as cinco primeiras torácicas; seis primeiras estérnebras, já secionadas longitudinalmente; cinco primeiras costelas e extremidades esternais das sexta e sétima costelas

Componentes musculares:

- trapézio
- omo transversário
- braquiocefálico
- rombóide
- serrátil ventral
- esplênio
- longo da cabeça
- longo do atlas
- semi-espinhal cervical
- multífido cervical
- intertransversos cervicais
- oblíquo cranial da cabeça
- oblíquo caudal da cabeça
- reto lateral da cabeça
- reto ventral maior da cabeça
- reto ventral menor da cabeça
- reto dorsal maior da cabeça
- reto dorsal menor da cabeça
- escalenos
- serrátil dorsal cranial
- iliocostal torácico
- longo dorsal
- semi-espinhal torácico
- elevadores da costela
- cutâneo tóraco-abdominal
- intercostais externos
- intercostais internos
- longo do pescoço
- reto torácico
- peitoral descendente
- peitoral transverso
- subclávio
- peitoral ascendente
- transverso torácico

Gânglios linfáticos regionais:

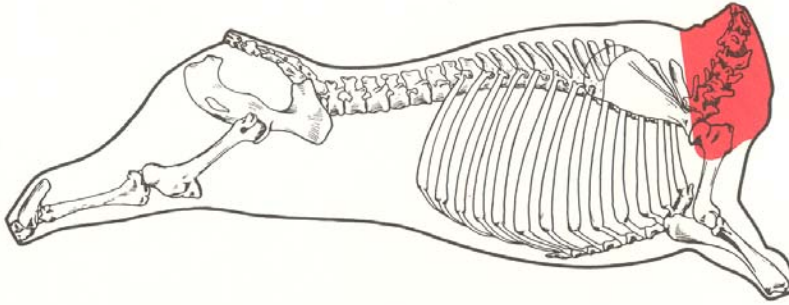
- atlóideo
- pré-escapular
- intercostais
- dorso-aórticos
- subescapular
- supra-esternais
- costo-cervical (gânglio-do-inspetor)

Preparação do corte - a corte é obtido pela separação, à faca, das massas musculares em torno das regiões escapular e medial.

O dianteiro-sem-paleta pode ser subdividido em outros cortes:

- pescoço
- acém
- costela-do-dianteiro
- peito
- cupim (raças zebuínas)

QUARTO DIANTEIRO / DIANTEIRO SEM PALETA
PESCOÇO



É o corte constituído das massas musculares compreendidas entre o acém e a face anterior do atlas.

Limites:

- anterior: face anterior do atlas, com suas massas musculares.
- posterior: superfície de corte das massas musculares ao nível da articulação cervico-torácica, borda anterior da primeira costela e da extremidade anterior do esterno

Bases ósseas:

- vértebras cervicais, já seccionadas longitudinalmente.

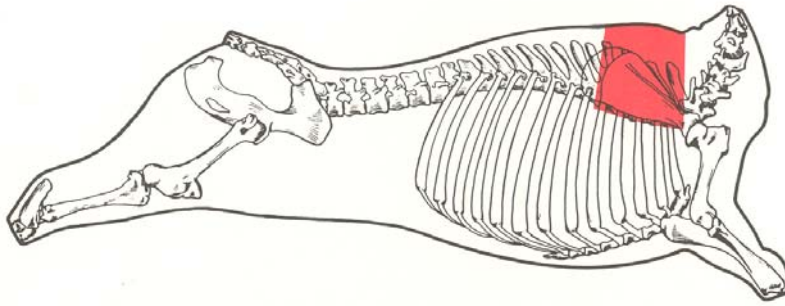
Componentes musculares:

- trapézio, porção cervical
- omo transversário
- braquiocefálico
- rombóide, porção cervical
- serrátil ventral, porção cervical
- esplênio
- longo da cabeça
- longo do atlas
- semi-espinhal cervical
- multífido cervical
- intertransversos cervicais
- oblíquo cranial da cabeça
- oblíquo caudal da cabeça
- reto lateral da cabeça
- reto ventral maior da cabeça
- reto ventral menor da cabeça
- reto dorsal maior da cabeça
- reto dorsal menor da cabeça
- escalenos
- longo do pescoço

Gânglios linfáticos regionais:

- atlóideo
- pré-escapular

Preparação do corte - O corte é obtido pela separação, à faca, das massas musculares inseridas nas vértebras cervicais, na borda anterior da primeira costela e na extremidade anterior do esterno.



Termos utilizados:

- agulha, lombo-de-agulha, alcatrinha, lombo-d'acém, tirante e lombinho-do-acém.

É o corte constituído das massas musculares situadas entre o pescoço e o filé-da-costela, limitando-se, em sua porção inferior, com o corte da costela-do-dianteiro.

Limites:

- anterior: face anterior da primeira vértebra torácica, com suas massas musculares.
- posterior: face posterior da quinta vértebra torácica, com suas massas musculares.
- inferior: superfície do corte transversal das massas musculares, ao nível da porção dorsal das cinco primeiras costelas.
- superior: cupim (raças zebuínas).

Bases ósseas:

- cinco primeiras vértebras torácicas, já seccionadas longitudinalmente, e porção dorsal das cinco primeiras costelas

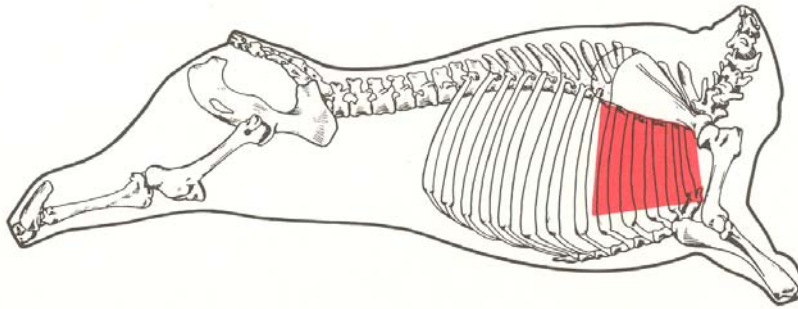
Componentes musculares:

- trapézio, porção torácica
- rombóide, porção torácica
- serrátil ventral, porção torácica
- escaleno supracostal
- serrátil dorsal cranial
- iliocostal torácico
- longo dorsal
- semi-espinhal torácico
- elevadores das costelas
- intercostais externos
- intercostais internos
- longo do pescoço

Gânglios linfáticos regionais:

- intercostais
- dorso-aórticos

Preparação do corte - O corte é obtido pela separação, à faca, das massas musculares inseridas nas cinco primeiras vértebras torácicas e da porção dorsal das cinco primeiras costelas, individualizando-as do corte costela-do-dianteiro.



Termos utilizados:

- costela e assado.

É o corte constituído das massas musculares e bases ósseas correspondentes às cinco primeiras costelas, limitando-se em suas porções superior com.o acém e inferior com o peito.

Limites:

- anterior: borda anterior da primeira costela
- posterior: borda posterior da quinta costela
- superior: acém
- inferior: peito

Bases ósseas:

- cinco primeiras costelas

Componentes musculares:

- escaleno supracoastal
- serrátil ventral, porção torácica
- reto torácico
- cutâneo tóraco-abdominal
- intercostais externos
- intercostais internos

Gânglios linfáticos regionais:

- subescapular
- costo-cervical

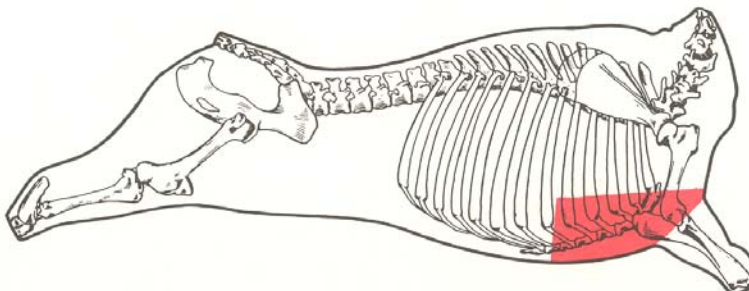
Preparação do corte - A partir do dianteiro-sem-paleta e pescoço, promove-se a seção da peça, por meio de serra, da primeira à quinta costelas, em suas extremidades ventrais.

A seguir, faz-se a separação da peça, em plano superior e também por serra, partindo-se da porção dorsal da primeira à quinta costelas.

A obtenção deste corte resulta na separação de dois outros, respectivamente, peito e acém.

A seção transversal da costela-do-dianteiro é uma variante conhecida como tira-da-costela-do-dianteiro.

QUARTO DIANTEIRO / DIANTEIRO SEM PALETA
PEITO



Termo utilizado:

- granito.

É o corte constituído das massas musculares que recobrem o esterno e cartilagens costais, limitando-se, em sua porção superior, como corte denominado costela-do-dianteiro.

Limites:

- posterior: face posterior da sexta estérnebra e extremidades esternais das sexta e sétima costelas.
- superior: costelas do dianteiro

Bases ósseas:

- seis primeiras estérnebras, já secionadas longitudinalmente; cartilagens costais correspondentes e extremidades esternais das sexta e sétima costelas

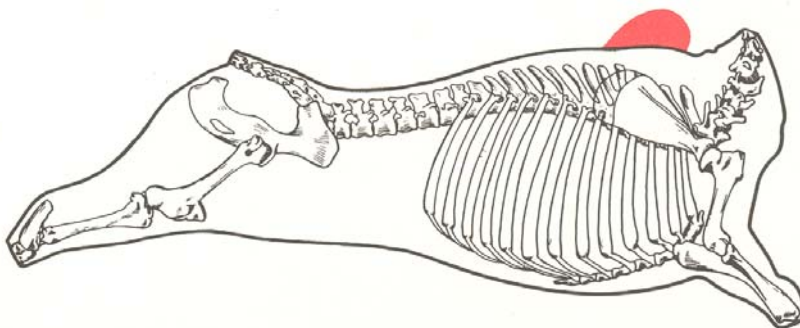
Componentes musculares:

- peitoral descendente
- peitoral transverso
- subclávio
- peitoral ascendente
- intercostais externos
- intercostais internos
- transverso torácico

Gânglios linfáticos regionais:

- supra-esternais

Preparação do corte - O corte é obtido pela separação, à faca, das massas musculares inseridas nas seis primeiras estérnebras, cartilagens, costais correspondentes e extremidades esternais das sexta e sétima costelas.

QUARTO DIANTEIRO / DIANTEIRO SEM PALETA**CUPIM****Termos utilizados:**

- giba e mamilo.

É o corte constituído das massas musculares situadas dorsalmente ao acém.

Limite:

- inferior: acém

Bases ósseas:

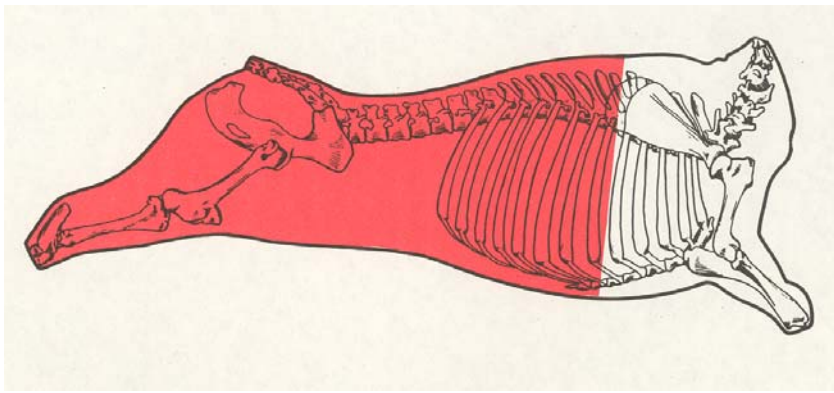
- extremidades superiores das cinco primeiras apófises espinhais das vértebras torácicas e cartilagem das escápulas.

Componentes musculares:

- rombóide
- trapézio

Preparação do corte - O corte é obtido pela separação, à faca, das massas musculares acima da borda superior das apófises espinhais das cinco primeiras vértebras torácicas e da cartilagem da escápula.

SUBDIVISÃO DA MEIA CARÇA EM GRANDES PEÇAS E CORTES**QUARTO TRASEIRO**



Resulta da subdivisão da meia-carcaça, após a retirada do quarto dianteiro, sendo também conhecido como traseiro comum.

Limites:

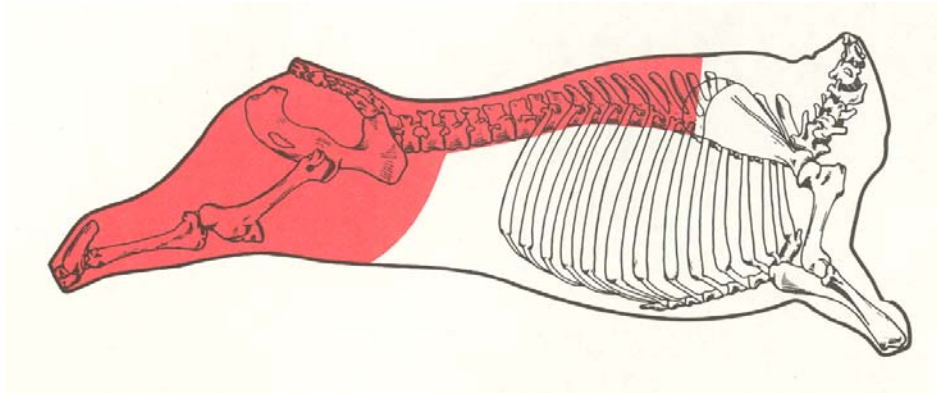
- anterior: face anterior da sexta vértebra torácica, bordas anteriores da sexta costela e sétima estérnebra

- posterior: face articular do tarso (garrão)

O quarto traseiro é subdividido em:

- traseiro-serrote
- ponta-de-agulha

QUARTO TRASEIRO
TRASEIRO-SERROTE



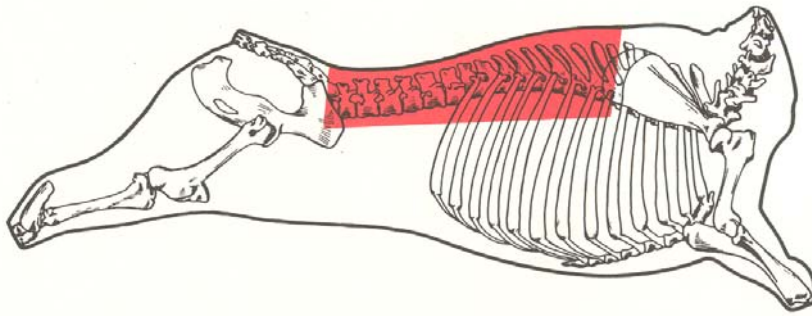
É obtido do quarto traseiro após a retirada da ponta-de-agulha.

Preparação do corte - O corte é obtido pela incisão que se inicia na extremidade posterior do matambre (músculo cutâneo tóraco-abdominal), junto ao gânglio linfático pré-cruval, atinge a ponta da anca (tuberosidade ilíaca), seguindo em linha reta até a sexta costela (primeira do traseiro-serrote), a uma distância não superior a 4cm da borda lateral da porção muscular do contrafilé.

O traseiro-serrote é subdividido em grandes peças, tais como:

- lombo
- alcatra
- coxão

QUARTO TRASEIRO / TRASEIRO-SERROTE
LOMBO



Lombo - É a grande peça constituída das massas musculares e bases ósseas correspondentes, obtida do traseiro-serrote, após a retirada da alcatra e do coxão.

Limites:

- anterior: corte transversal das massas musculares ao nível do espaço entre as quinta e sexta vértebras torácicas
- posterior: superfície do corte transversal das massas musculares ao nível de articulação lombossacral.

Bases ósseas:

- as oito últimas vértebras torácicas (sexta a décima terceira) e as seis lombares, já secionadas longitudinalmente, bem como a porção dorsal das costelas que permanecem no traseiro-serrote

Componentes musculares:

- glúteo médio
- iliocostais
- longo dorsal ("olho-do-lombo")
- semi-espinhal
- intertransversos lombares
- retrato r de costelas
- multifídeos
- trapézio, porção torácica
- romboíde, porção torácica
- interespinhais
- grande dorsal
- elevadores das costelas
- intercostais externos
- intercostais internos
- quadrado lombar
- psoas maior
- psoas menor
- ilíaco

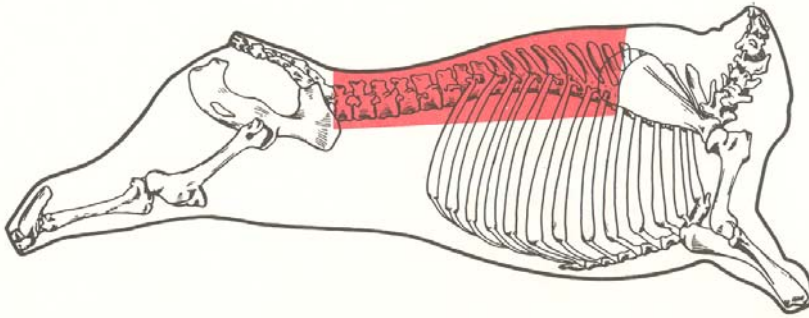
Gânglios linfáticos regionais:

- intercostais
- lombo-aórticos
- ilíaco interno

Preparação do corte - A partir do traseiro-serrote, o lombo é obtido por seção das massas musculares, ao nível da articulação lombossacral, estendendo-se o corte até a extremidade anterior da ponta da anca (tuberosidade ilíaca).

O lombo é subdividido nos cortes:

- contrafilé
- capa-de-filé
- filé mignon



Termo utilizado:

- filé.

É o corte constituído das massas musculares compreendidas entre o acém e a alcatra, após a retirada do filé-mignon e capa-de-filé.

Limites:

- anterior: superfície do corte transversal das massas musculares ao nível do espaço entre a quinta e a sexta vértebras torácicas
- posterior: superfície do corte transversal das massas musculares ao nível da articulação lombossacral

Bases ósseas:

- as oito últimas vértebras torácicas (sexta a décima terceira) e as seis lombares, já seccionadas longitudinalmente, bem como a porção dorsal das costelas que permanecem no traseiro-serrote

Componentes musculares:

- glúteo médio
- iliocostais
- longo dorsal
- semi-espinhais
- interespinhais
- intertransversos lombares
- retrator. da costela
- elevadores das costelas
- intercostais externos
- intercostais internos
- multifidos

Gânglios linfáticos regionais:

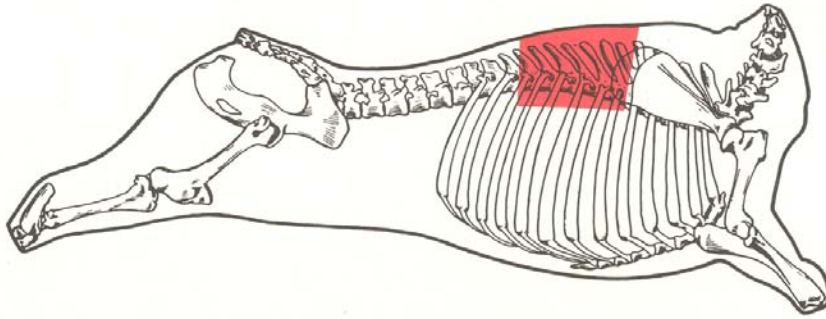
- intercostais
- lombo-aórticos

Preparação do corte - O corte é obtido pela liberação das massas musculares aderidas à porção das costelas que permanecem no traseiro-serrote, às oito últimas vértebras torácicas (sexta a décima-terceira) e às seis lombares, já seccionadas longitudinalmente.

O corte transversal do contra-filé, quando acompanhado da base óssea correspondente, denomina-se bisteca.

O contrafilé pode ser subdividido nos cortes:

- filé-de-costela
- filé-de-lombo

**Termos utilizados:**

- entrecote e charneira.

É o corte constituído das massas musculares da parte anterior do contrafilé, entre o acém e o filé-de-lombo.

Limites:

- anterior: superfície do corte transversal das massas musculares ao nível do espaço entre a quinta e a sexta vértebras torácicas;
- posterior: superfície do corte transversal das massas musculares ao nível do espaço entre a décima e a décima-primeira vértebras torácicas;
- superior: capa-de-filé

Bases ósseas:

- as cinco primeiras vértebras do traseiro serrote (sexta a décima torácica), já sectionadas longitudinalmente, bem como a porção dorsal das costelas que permanecem no corte.

Componentes musculares:

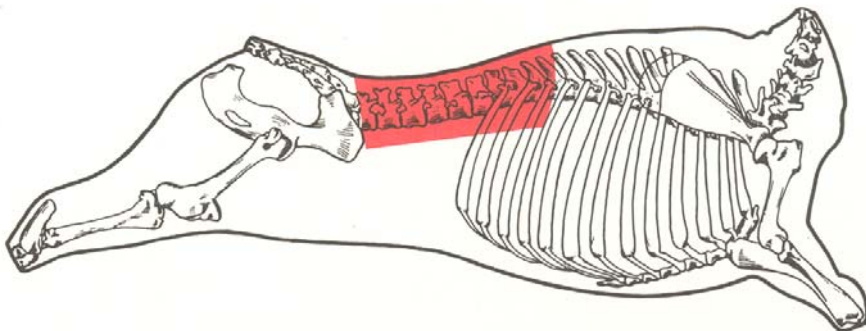
- iliocostal torácico
- longo dorsal
- semi-espinhal torácico
- multifído torácico
- interespinhal torácico
- elevadores das costelas
- intercostais externos
- intercostais internos

Gânglios linfáticos regionais:

- intercostais
- dorso-aórticos

Preparação do corte - O corte é obtido pela separação da capa-de-filé e pela liberação das massas musculares aderidas à porção dorsal das costelas que permanecem no traseiro-serrote e as cinco primeiras vértebras torácicas (sexta a décima), já sectionadas longitudinalmente.

QUARTO TRASEIRO / TRASEIRO-SERROTE / LOMBO / CONTRA-FILÉ
FILÉ-DE-LOMBO

**Termos utilizados:**

- lombo, filé curto e filé.

É o corte constituído das massas musculares compreendidas entre o filé-de-costela e a alcatra.

Limites:

- anterior: superfície do corte transversal das massas musculares ao nível do espaço entre a décima e a décima-primeira vértebras torácicas
- posterior: superfície de corte transversal das massas musculares ao nível da articulação lombos-sacral

Bases ósseas:

- três últimas vértebras torácicas (décima-primeira à décima-terceira) e seis lombares, já seccionadas longitudinalmente, bem como a porção dorsal das costelas que permanecem no corte (décima-primeira à décima-terceira)

Componentes musculares:

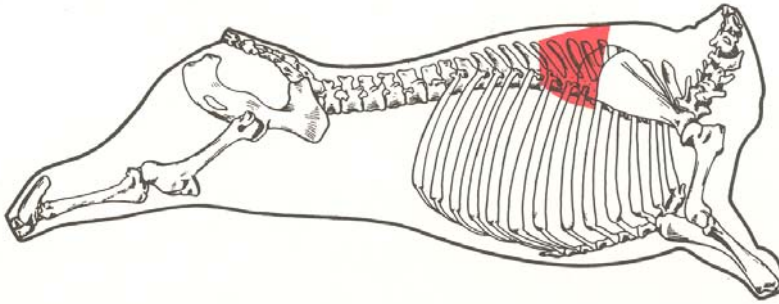
- glúteo médio
- iliocostal lombar
- longo dorsal
- multifidos
- intertransversos lombares
- interespinhais lombares
- elevadores das costelas
- intercostais externos
- intercostais internos
- retrator da costela

Gânglios linfáticos regionais:

- intercostais
- lombo-aórticos
- dorso-aórticos

Preparação do corte - O corte é obtido pela liberação das massas musculares aderidas às três últimas vértebras torácicas (décima-primeira à décima-terceira), às seis lombares, já seccionadas longitudinalmente, e à porção dorsal das três últimas costelas do traseiro-serrote.

O corte transversal do filé-de-lombo, com as bases ósseas correspondentes, da primeira à sexta vértebras lombares, incluindo o filé-mignon, é conhecido como tibone.



É o corte constituído das massas musculares sobrepostas ao filé-de-costela.

Limite:

- medial: filé-de-costela

Bases ósseas:

- cartilagem da escápula e apófises espinhais da sexta à décima vértebras torácicas, já seccionadas longitudinalmente

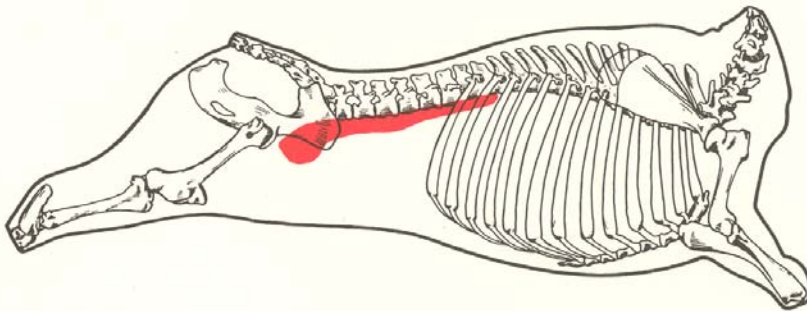
Componentes musculares:

- trapézio, porção torácica
- rombóide, porção torácica
- grande dorsal

Preparação do corte - O corte é obtido pela liberação, à faca, das massas musculares sobrepostas ao filé-de-costela.

QUARTO TRASEIRO / TRASEIRO-SERROTE / LOMBO

FILÉ-MINGNON



Termo utilizado:

- filé.

É o corte constituído das massas musculares aderidas à face ventral das três últimas vértebras torácicas, seis lombares, ilíaco e fêmur (terceiro trocanter).

Limites:

- superior: face ventral das três últimas vértebras torácicas e das lombares
- posterior: ilíaco (coxal)
- inferior: fêmur (terceiro trocanter)

Bases ósseas:

- as três últimas vértebras torácicas, as seis lombares, o ilíaco e o fêmur

Componentes musculares:

- psoas maior
- psoas menor
- ilíaco
- quadrado lombar

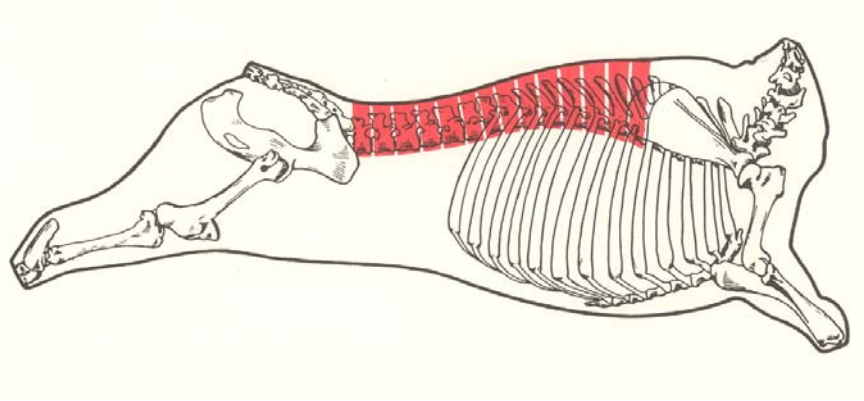
Gânglios linfáticos:

- ilíaco interno

- lombo-aórticos

Preparação do corte - O corte é obtido pela separação, à faca e por arrancamento, das massas musculares aderidas às bases ósseas correspondentes, próximo do terceiro trocanter, até a liberação total do corte.

QUARTO TRASEIRO / TRASEIRO-SERROTE / LOMBO
VARIANTES DO LOMBO / BISTECA



Termo utilizado:

- chuleta.

É o corte constituído de seções transversais das massas musculares e bases ósseas correspondentes do lombo após a retirada do filé-mignon e da capa-de-filé.

Limites:

- anterior: superfície do corte transversal das massas musculares ao nível do espaço entre a quinta e a sexta vértebras torácicas

- posterior: superfície do corte transversal das massas musculares ao nível da articulação lombos-sacral

Bases ósseas:

- as oito últimas vértebras torácicas (sexta a décima terceira) e as seis lombares já seccionadas longitudinalmente, bem como a porção dorsal das costelas que permanecem no traseiro-serrote.

Componentes musculares:

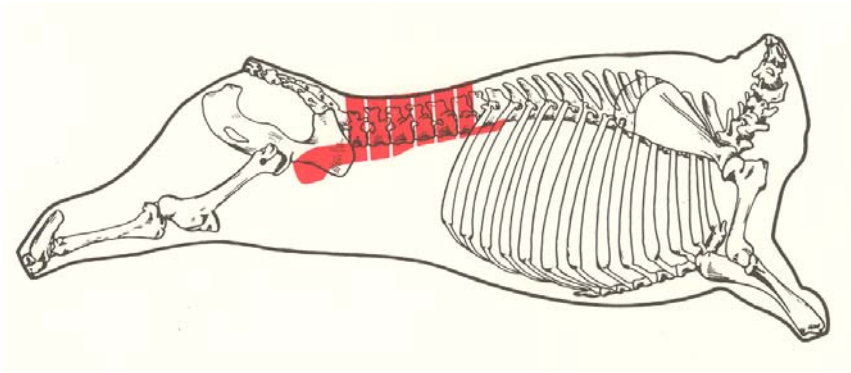
- glúteo médio
- iliocostais
- longo dorsal
- semi-espinhais
- interespinhais
- intertransversos lombares
- retrator da costela
- elevadores das costelas
- intercostais externos
- intercostais internos
- multifídeos

Gânglios linfáticos regionais:

- intercostais
- lombo-aórticos

Preparação do corte - O corte é obtido por seções transversais das massas musculares e bases ósseas correspondentes constituídas da sexta à décima terceira vértebras torácicas, seis lombares e porção dorsal das costelas que permanecem no corte.

QUARTO TRASEIRO / TRASEIRO-SERROTE / LOMBO
VARIANTES DO LOMBO / TIBONE

**Termos utilizados:**

- "T. Bone".

É o corte constituído de seções transversais das massas musculares e bases ósseas correspondentes, compreendidas entre a primeira e a última vértebras lombares, abrangendo o filé-de-lombo e o filé-mignon.

Limites:

- anterior: superfície do corte transversal das massas musculares e bases ósseas correspondentes, ao nível do espaço entre a última vértebra torácica (décima terceira) e a primeira lombar.
- posterior: superfície do corte transversal das massas musculares e bases ósseas correspondentes, ao nível da articulação lombossacral (sexta vértebra lombar e primeira sacral).

Bases ósseas:

- seis vértebras lombares, já seccionadas longitudinalmente.

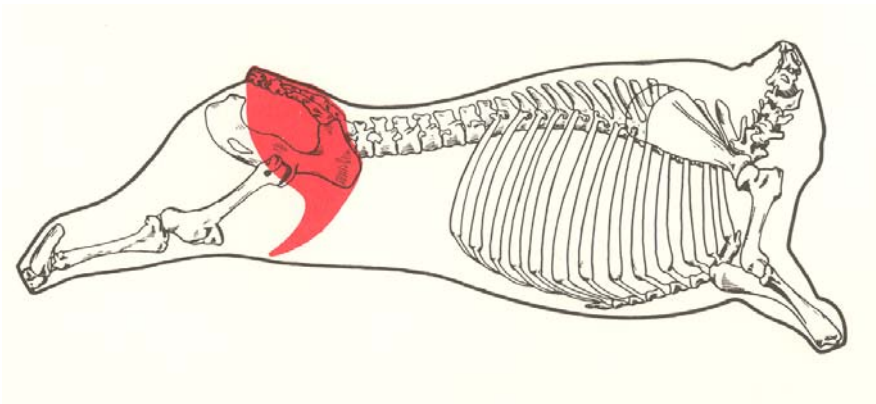
Componentes musculares:

- glúteo médio
- iliocostal lombar
- longo dorsal
- multifido lombar
- intertransversos lombares
- interespinhais lombares
- retrator da costela
- psoas maior
- psoas menor
- quadrado lombar

Gânglios linfáticos regionais:

- ilíaco interno
- lombo-aórticos

Preparação do corte - O corte é obtido por seção transversal das massas musculares e bases ósseas correspondentes de parte do filé-de-lombo (primeira à sexta vértebras lombares), incluindo o filé-mignon.



Termos utilizados:

- alcatra-grossa, coice e alcatra.

É o corte constituído das massas musculares compreendidas entre o lombo e o coxão.

Limites:

- anterior: superfície do corte transversal das massas musculares

ao nível da articulação lombossacral

- posterior: superfície do corte transversal das massas musculares que se limitam com o coxão, ao nível da articulação sacrococcígea e da extremidade anterior do trocanter maior.

Bases ósseas:

- sacro, já secionado longitudinalmente, e ilíaco (coxal).

Componentes musculares:

- tensor da fáscia lata
- glúteo bíceps
- glúteo médio
- glúteo acessório
- glúteo profundo

Gânglios linfáticos regionais:

- sacrais
- isquiático
- glúteo

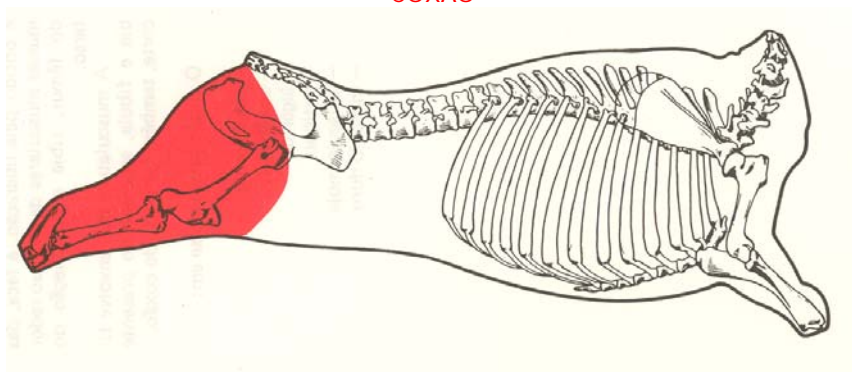
Preparação do corte - O corte é obtido, em sua parte anterior, pela separação, à faca, da articulação lombossacral. Na extremidade posterior, faz-se um corte, à altura da articulação sacrococcígea, em direção ao trocanter maior. A seguir, liberam-se as massas musculares aderidas aos ossos sacro e ilíaco. A partir do trocanter maior, separa-se a maminha-da-alcatra de sua justaposição ao patinho.

A alcatra pode ser subdividida nos cortes:

- maminha-da-alcatra (constituída do músculo tensor da fáscia lata)
- picanha (formada de parte do músculo glúteo bíceps)
- coração-da-alcatra (constituído dos músculos glúteos médio acessório e profundo)

QUARTO TRASEIRO / TRASEIRO-SERROTE

COXÃO



Termos utilizados:

- coxão completo e toco.

É a grande peça constituída das massas musculares e bases ósseas correspondentes obtida do traseiro-serrote, após a retirada da alcatra e do lombo.

Limites:

- anterior: superfície do corte transversal das massas musculares, ao nível da articulação sacrococcígea e da extremidade anterior do trocanter maior, limitando-se com as massas musculares posteriores da alcatra

- inferior: face articular do tarso

Bases ósseas:

- ilíaco, fêmur, patela (rótula), tíbia, fíbula (perônio) e tarso.

Componentes musculares:

- isquiocavernoso (no macho)
- sartório
- reto interno (grácil)
- pectíneo
- adutor
- semimembranoso
- semitendinoso
- glúteo bíceps
- vasto lateral
- reto femoral
- vasto medial
- vasto intermediário
- quadrado femoral
- gêmeos
- obturador externo
- obturador interno
- extensor digital longo
- extensor digital lateral
- extensor digital curto
- fibular longo (peroneal longo)
- fibular terceiro (peroneal terceiro)
- tibial cranial
- extensor digital longo do primeiro dedo
- gastrocnêmio
- sóleo
- flexor digital superficial
- flexor digital profundo
- poplíteo

Gânglios linfáticos regionais:

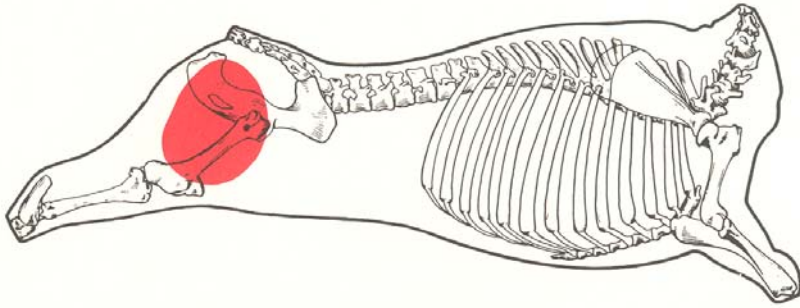
- poplíteo
- pré-crural
- inguinais

Preparação do corte - O corte é obtido pela liberação, à faca, das massas musculares da peça ao redor do fêmur, tíbia e articulação do tarso.

A musculatura que envolve tíbia e fíbula, separada no presente corte, também faz parte do coxão.

O coxão subdivide-se em:

- coxão-mole
- coxão-duro
- lagarto
- patinho
- músculo-mole
- músculo-duro



Termos utilizados:

- chã-de-dentro, chã, coxão-de-dentro, polpa e polpão.

É o corte constituído das massas musculares da face interna do coxão, separado do patinho, do lagarto e do coxão-duro.

Limites:

- ântero-lateral: patinho
- superior: face ventral do íliaco
- lateral: coxão-duro
- inferior: músculo-mole

Bases ósseas:

- ísquio, púbis, fêmur e tibia (extremidade proximal)

Componentes musculares:

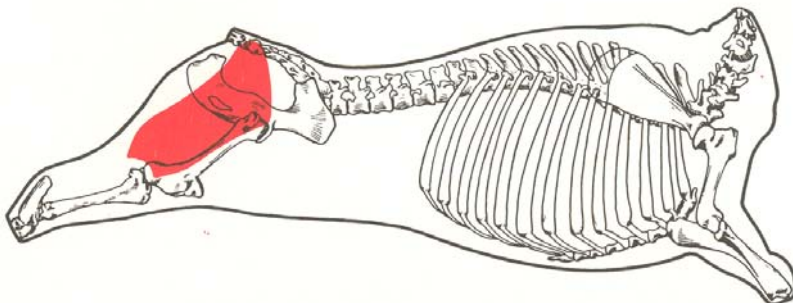
- sartório
- reto interno (grácil)
- pectíneo
- adutor
- semimembranoso
- gêmeos
- obturador externo
- obturador interno
- quadrado femoral

Gânglios linfáticos regionais:

- inguinais
- poplíteo

Preparação do corte - O corte é obtido pela liberação, à faca, das massas musculares aderidas à face ventral do íliaco (púbis e ísquio), do fêmur e da tibia (extremidade proximal). Separa-se ainda o corte de suas ligações com patinho, coxão-duro e lagarto.

QUARTO TRASEIRO / TRASEIRO-SERROTE / COXÃO
COXÃO-DURO



Termos utilizados:

- coxão-de-fora, chandanca, posta-vermelha, perniquim, lagarto-plano, lagarto-chato, lagarto-vermelho, chã-de-fora e lagarto-atravesado.

É o corte constituído da massa muscular da face lateral do coxão, separado do lagarto.

Limites:

- anterior: patinho e alcatra
- posterior: lagarto
- medial: coxão-mole
- inferior: músculo-mole

Bases ósseas:

- fêmur, íliaco, tibia e fibula

Componente muscular:

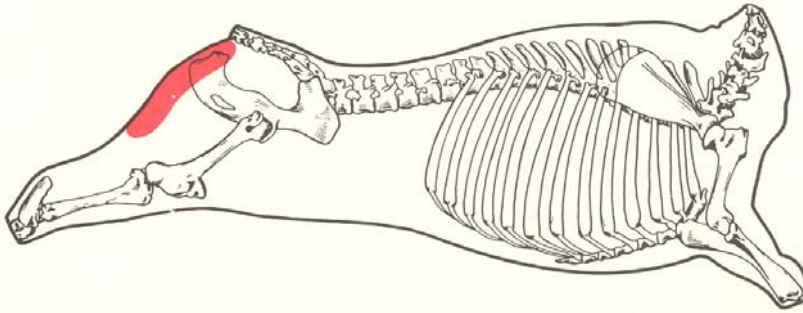
- glúteo bíceps

Gânglio linfático regional:

- poplíteo

Preparação do corte - O corte é obtido pela liberação, à faca, das massas musculares aderidas às faces lateral do fêmur e ventral do íliaco, extremidades proximais da tibia e da fibula. Separa-se ainda o corte de suas ligações com o músculo-mole, lagarto e coxão-mole.

QUARTO TRASEIRO / TRASEIRO-SERROTE / COXÃO
LAGARTO



Termos utilizados:

- lagarto-redondo, lagarto-paulista, lagarto-branco, posta-branca, paulista e tatu.

É o corte constituído da massa muscular localizada entre o coxão-duro e o coxão-mole.

Limites:

- ântero-lateral: coxão-duro
- inferior: músculo-mole

Bases ósseas:

- íliaco (tuberosidade isquiática) e tarso (tuberosidade do calcâneo).

Componente muscular:

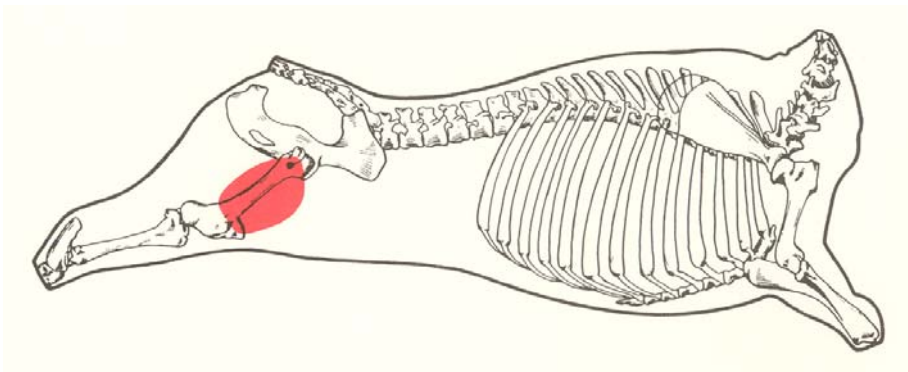
- semitendinoso

Gânglio linfático regional:

- poplíteo

Preparação do corte - O corte é obtido pela liberação, à faca, das massas musculares aderidas ao coxão-duro, coxão-mole e músculo-mole.

QUARTO TRASEIRO / TRASEIRO-SERROTE / COXÃO
PATINHO



Termos utilizados:

- bochecha, caturnil, cabeça-de-lombo e bola.

É o corte constituído das massas musculares da face anterior do coxão separado do coxão-mole, do coxão-duro e da maminha-da-alcatra.

Limites:

- ântero-superior: maminha-da-alcatra
- póstero-lateral: coxão-duro
- póstero-medial: coxão-mole- inferior: músculo-mole

Bases ósseas:

- fêmur e patela

Componentes musculares:

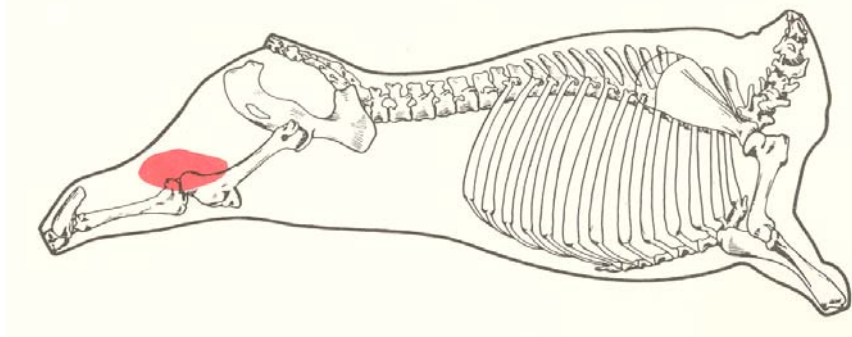
- reto femoral
- vasto lateral
- vasto medial
- vasto intermediário

Gânglio linfático regional:

- pré-crural

Preparação do corte - O corte é obtido pela liberação, à faca, das massas musculares aderidas à face anterior do fêmur, após sua liberação do coxão-duro e do coxão-mole, com posterior retirada da patela.

QUARTO TRASEIRO / TRASEIRO-SERROTE / COXÃO
MÚSCULO-MOLE



Termos utilizados:

- músculo-de-primeira e "tortuguita".

É o corte constituído das massas musculares separadas do coxão-duro e coxão-mole, aderidas à face posterior do joelho (articulação fêmoro-tibial).

Limites:

- anterior: fíbula e faces posteriores da tíbia e do fêmur
- lateral: coxão-duro
- medial: coxão-mole
- inferior: tendão calcaneano (garrão)

Bases ósseas:

- fêmur, tibia, fíbula e tarso

Componentes musculares:

- gastrocnêmio
- sóleo
- flexor digital superficial

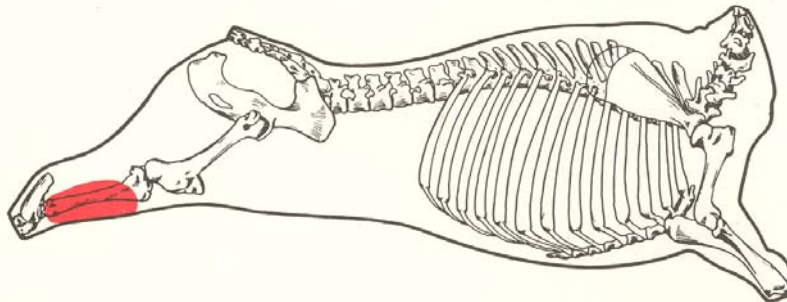
Gânglio linfático regional:

- poplíteo

Preparação do corte - O corte é obtido pela liberação, à faca, das massas musculares aderidas às faces posteriores do fêmur e da tibia. Separa-se ainda o corte de suas ligações com o coxão-duro, com o coxão-mole e com o lagarto.

QUARTO TRASEIRO / TRASEIRO-SERROTE / COXÃO

MÚSCULO-DURO



Termos utilizados:

- garrão, músculo-de-segunda, músculo-da-perna e canela.

É o corte constituído das massas musculares da perna, separadas do patinho e que estão aderidas à tibia e à fíbula.

Limites:

- posterior e lateral: tibia e fíbula
- superior: patinho
- inferior: tarso

Bases ósseas:

- tibia e fíbula

Componentes musculares:

- extensor digital longo
- extensor digital lateral
- extensor digital curto
- fibular longo
- fibular terceiro
- tibial cranial
- extensor digital longo do primeiro dedo
- flexor digital profundo
- poplíteo

Gânglio linfático regional:

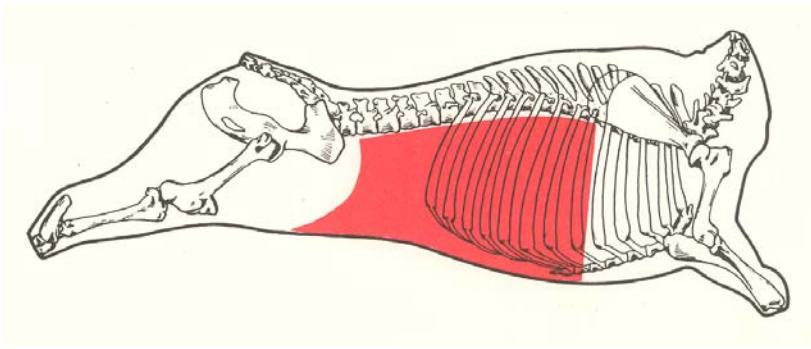
- poplíteo

Preparação do corte - O corte é obtido pela liberação, à faca, das massas musculares aderidas às faces posterior e lateral da tibia e da fíbula. Separa-se ainda o corte de suas ligações com o patinho e com o músculo-mole.

A seção transversal do corte músculo-duro, acompanhada das bases ósseas correspondentes, é uma variante conhecida como ossobuco.

QUARTO TRASEIRO

PONTA DE AGULHA

**Termos utilizados:**

- costela-do-traseiro, pandorga e costelão.

É a grande peça constituída das massas musculares que recobrem as oito últimas costelas, a última estérnebra, o apêndice xifóide e a região do vazio, obtida do traseiro-comum, na preparação do traseiro-serrote ou especial.

Limites:

- superior: contrafilé
- posterior: patinho e maminha-da-alcatra
- anterior: bordas anteriores da sexta costela e sétima estérnebra

Bases ósseas:

- oito últimas costelas, última estérnebra (sétima), e apêndice xifóide.

Componentes musculares:

- cutâneo toraco-abdominal (matambre)
- grande dorsal
- serrátil ventral
- peitoral ascendente
- oblíquo abdominal externo
- oblíquo abdominal interno
- transverso abdominal
- reto abdominal
- intercostais externos
- intercostais internos
- transverso torácico
- serrátil dorsal caudal

Gânglios linfáticos regionais:

- pré-crural
- esterno-diafragmático
- paralombar

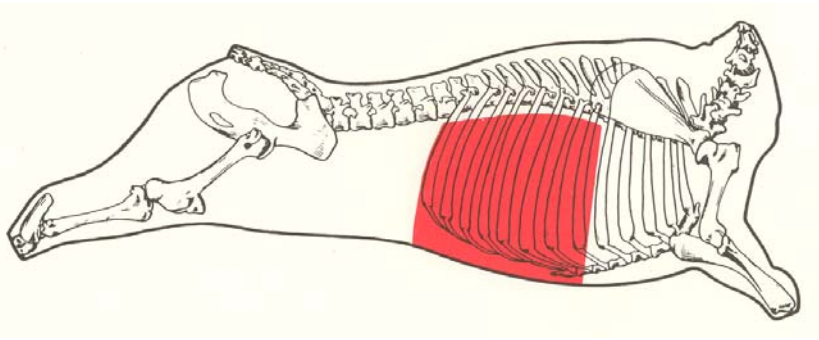
Preparação do corte - O corte é obtido do traseiro-comum, por meio de incisão que se inicia na extremidade posterior do matambre, junto ao gânglio linfático pré-crural, atinge a ponta da anca (tuberosidade ilíaca), seguindo em linha reta até a sexta costela, a uma distância máxima de 4cm da borda lateral da porção muscular do contrafilé.

A seção transversal da ponta-de-agulha, sem o bife-do-vazio, é uma variante conhecida como tira-da -ponta -de-agulha.

A ponta-de-agulha pode ser subdividida nos cortes:

- costela-do-traseiro
- vazio

QUARTO TRASEIRO / PONTA-DE-AGULHA
COSTELA DO TRASEIRO



Termos utilizados:

- assado e costela.

É o corte constituído das oito últimas costelas e massas musculares correspondentes anteriores ao vazio e resultante da divisão da ponta-de-agulha.

Limites:

- anterior: borda anterior da sexta costela
- posterior: vazio
- superior: superfície de corte da porção dorsal das oito últimas costelas

Bases ósseas:

- oito últimas costelas, última estérnebra e apêndice xifóide.

Componentes musculares:

- cutâneo toraco-abdominal
- grande dorsal
- serrátil ventral
- peitoral ascendente
- oblíquo abdominal externo
- transverso abdominal
- reto abdominal
- intercostais externos
- intercostais internos
- transverso torácico
- serrátil dorsal caudal

Gânglio linfático regional:

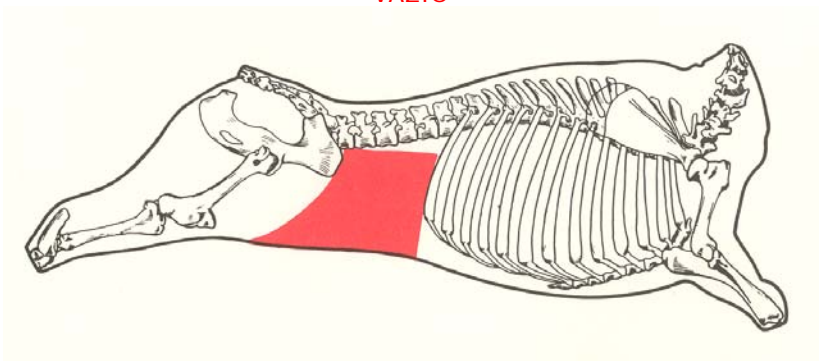
- esterno-diafragmático

Preparação do corte - O corte é obtido da divisão da ponta-de-agulha, por seção, à faca, das massas musculares ao nível da borda posterior do arco costal até o apêndice xifóide.

A seção transversal da costela-do-traseiro é uma variante conhecida como tira-da-costela-do-traseiro.

QUARTO TRASEIRO / PONTA-DE-AGULHA

VAZIO



Termo utilizado:

- aba-de-filé.

É o corte constituído das massas musculares posteriores à costela-do-traseiro e resultante da divisão da ponta-de-agulha.

Limites:

- superior: filé-de-lombo
- anterior: borda posterior do arco costal (última costela)
- posterior: patinho e alcatra

Bases ósseas:

- não há

Componentes musculares:

- cutâneo toraco-abdominal
- grande dorsal
- serrátil dorsal caudal
- oblíquo abdominal externo
- oblíquo abdominal interno
- transverso abdominal
- reto abdominal

Gânglios linfáticos:

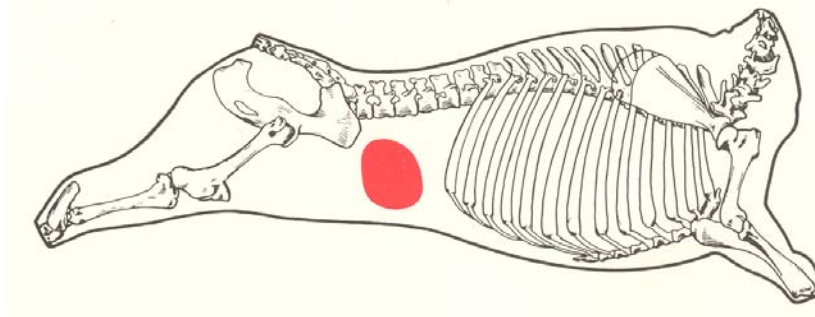
- pré-crural
- paralombar

Preparação do corte - O corte é obtido da divisão da ponta-de-agulha, por seção, à faca, das massas musculares da borda posterior ao nível do arco costal até o apêndice xifóide.

O vazio pode ser subdividido em:

- bife-da-vazio
- fralda
- diafragma

QUARTO TRASEIRO / PONTA-DE-AGULHA / VAZIO
BIFE-DO-VAZIO



Termo utilizado:

- pacu.

É o corte constituído de massa muscular circunscrita, localizada no assoalho da parte posterior da cavidade abdominal, integrante do vazio.

Bases ósseas:

- não há

Componente muscular:

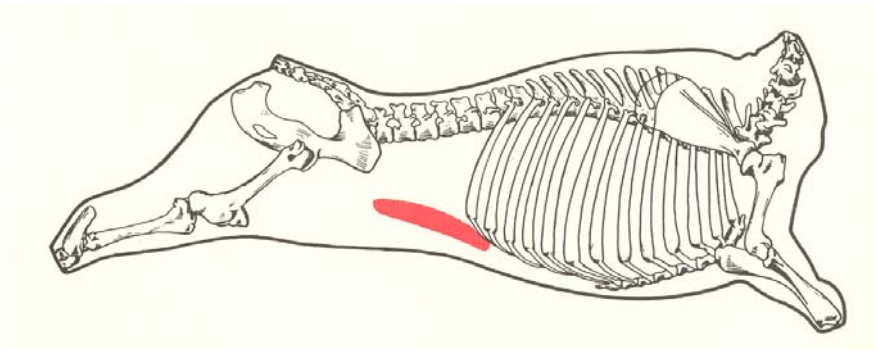
- reto abdominal, porção pré-púbica

Gânglios linfáticos regionais:

- inguinais (escrotal/retromamário)

Preparação do corte - O corte é obtido por incisão da massa muscular individualizada do vazio, próxima ao tubérculo púbico.

QUARTO TRASEIRO / PONTA-DE-AGULHA / VAZIO
FRALDA



É o corte constituído dá massa muscular obtida do vazio, localizada posteriormente à costela-do-traseiro e na parte lateral (flanco) da cavidade abdominal.

Bases ósseas:

- não há

Componente muscular:

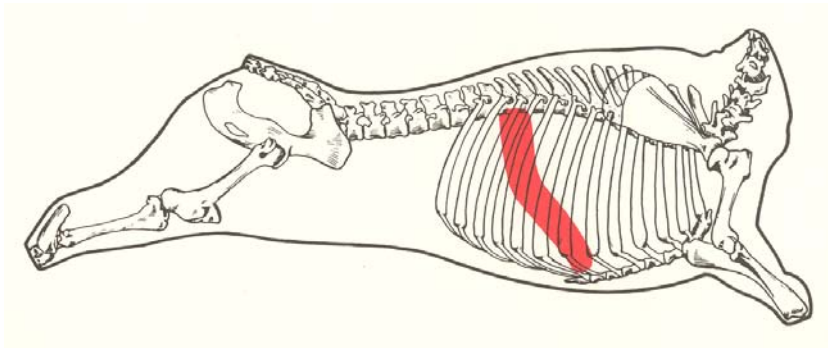
- oblíquo abdominal interno

Gânglios linfáticos regionais:

- inguinais
- ilíaco externo

Preparação do corte - O corte é obtido por incisão da massa muscular volumosa do vazio, com origem na ponta da anca (tuberosidade coxal), em direção ao apêndice xifóide e terminando próximo à linha alba.

QUARTO TRASEIRO / PONTA-DE-AGULHA / VAZIO
DIAFRAGMA



Termos utilizados:

- fraldinha e entranha-fina.

É o corte constituído da massa muscular obtida do músculo diafragma, excluindo os seus pilares, que são conhecidos isoladamente como "lombinho".

Limites:

- lateral: face medial da sétima à décima segunda costela
- ventral: face dorsal do apêndice xifóide

Bases ósseas:

- seis últimas costelas (sétima . à décima segunda) e apêndice xifóide

Componente muscular:

- diafragma, porções costal e esternal

Gânglio linfático regional:

- esterno-diafragmático

Preparação do corte - O corte é obtido pela liberação, à faca, das massas musculares aderidas às seis últimas costelas e ao apêndice xifóide.